Endometrioza o potrójnej lokalizacji: w przegrodzie odbytniczo-pochwowej, w bliźnie po cięciu cesarskim oraz w jajniku – opis przypadku

Endometriosis of triple localisation: rectovaginal septum, post-caesarean scar and ovary

Katarzyna Kalandyk-Osinko[1], Katarzyna Pas[1], Joanna Skręt-Magierło[1,2], Ewa Kaznowska[3], Andrzej Skręt[1,2]

[1]Kliniczny Oddział Ginekologii i Położnictwa Wojewódzkiego Szpitala Specjalistycznego im. Fryderyka Chopina w Rzeszowie; ordynator Oddziału: prof. dr hab. n. med. Andrzej Skręt

[2]Wydział Medyczny Uniwersytetu Rzeszowskiego

[3]Zakład Patomorfologii Specjalistycznego Zespołu Gruźlicy i Chorób Płuc w Rzeszowie

Przegląd Menopauzalny 2011; 5: 412–414

Streszczenie

Autorzy przedstawiają przypadek współistnienia endometriozy w przegrodzie odbytniczo-pochwowej, w bliźnie po cięciu cesarskim oraz w jajniku. W dostępnym piśmiennictwie nie znaleziono danych dotyczących takiej koincydencji. Autorzy omówili objawy, patogenezę i leczenie endometriozy o wyżej wymienionej lokalizacji.

Słowa kluczowe: endometrioza przegrody odbytniczo-pochwowej, endometrioza w bliźnie po cięciu cesarskim, endometrioza jajnika.

Summary

The authors discuss the symptoms, pathogenesis and treatment of endometriosis of multiple localization: in the recto-vaginal septum, in a post-caesarean scar and in the ovary. In the available literature we found no data on the prevalence of endometriosis in triple localisation. The authors discuss symptoms, pathogenesis and treatment of endometriosis concerning the described localisation.

Key words: endometriosis of recto-vaginal septum, endometriosis in post-caesarean scar, ovarian endometriosis.

Wstęp

Endometrioza definiowana jest jako ektopia błony śluzowej macicy poza jej jamę. Jako estrogenozależna jednostka chorobowa występuje przeważnie u kobiet w okresie dojrzałości płciowej, zwłaszcza pomiędzy 30. a 40. r.ż. Endometrioza dotyczy 6–10% ogólnej populacji kobiet [1]. Jej lokalizacja może obejmować narządy płciowe wewnętrzne, zewnętrzne, a także mieć lokalizację pozapłciową. Ogniska endometrium najczęściej umiejscowione są w jajnikach (55%), w jajowodach (32%), w obrębie otrzewnej i w więzadłach macicy (20%) [2]. Częstość występowania ognisk endometriozy w bliźnie po cięciu cesarskim ocenia się na 0,03–0,4% [3].

Cel pracy

Celem pracy jest analiza przypadku jednoczesnego występowania endometriozy w przegrodzie odbytniczo-pochwowej, bliźnie po cięciu cesarskim oraz w jajniku w aspekcie symptomatologii, etiopatogenezy i leczenia.

Opis przypadku

Dwudziestoośmioletnia kobieta zgłosiła się na Kliniczny Oddział Ginekologii i Położnictwa Wojewódzkiego Szpitala Specjalistycznego w Rzeszowie z powodu bólu podbrzusza, bólu w okolicy krzyżowej, parcia na stolec podczas defekacji oraz zgrubienia w okolicy

Adres do korespondencji:
Katarzyna Kalandyk-Osinko, Kliniczny Oddział Ginekologii i Położnictwa, Wojewódzki Szpital Specjalistyczny im. F. Chopina, ul. Chopina 2, 035-055 Rzeszów

blizny po cięciu cesarskim. Dolegliwości te nasilały się w okresie miesiączki i kilka dni po jej ustąpieniu. W wywiadzie pacjentka podała: laparoskopowe wyłuszczenie cysty endometrialnej jajnika lewego oraz elektywne cięcie cesarskie w 35. tygodniu ciąży, w trakcie którego resekowano fragment jelita cienkiego z ogniskami endometriozy.

Podczas przeprowadzonego przy przyjęciu badania ginekologicznego stwierdzono u pacjentki naciek przegrody odbytniczo-pochwowej elewujący macicę ku przodowi, guzek o średnicy 5 cm w bliźnie po cięciu cesarskim oraz torbiel czekoladową jajnika o średnicy 4 cm.

W leczeniu zastosowano operację, w skład której wchodziło wycięcie endometriozy z blizny po cięciu cesarskim, wyłuszczenie torbieli jajnika prawego oraz wycięcie endometriozy z przegrody odbytniczo-pochwowej z fragmentem sklepienia pochwy. Materiał pooperacyjny wysłano do badania histopatologicznego. Obrazy mikroskopowe preparatu przedstawiają ryciny 1.–3. Przebieg pooperacyjny był niepowikłany. Pacjentkę wypisano ze szpitala w 6. dobie pooperacyjnej.

Dyskusja

Według wiedzy autorów, koincydencja endometriozy w przegrodzie odbytniczo-pochwowej, w bliźnie po cięciu cesarskim oraz w jajniku nie była dotychczas opisywana.

Omawiane w pracy wieloogniskowe występowanie endometriozy daje możliwość nowego spojrzenia na jej etiopatogenezę. Prezentowany przypadek nie przemawia za teorią wstecznego przepływu krwi miesiączkowej, a raczej za koncepcją upośledzonej odpowiedzi immunologicznej [4]. Endometrium w bliźnie po cięciu cesarskim rozwija się w mechanizmie implantacji doczesnej do rany pooperacyjnej. Do implantacji usposabia ciążowa tolerancja immunologiczna doczesnej. Tolerancja ta polega na supresji cytotoksycznej, w której bierze udział białko RCAS1 [4]. Takiej tolerancji nie ma poza ciążą, dlatego endometrioza w bliźnie o wiele częściej występuje po cięciu cesarskim w porównaniu z histerektomią u nieciężarnej [5]. Ciążowa tolerancja doczesnej zmniejsza się z chwilą wystąpienia samoistnego porodu [6, 7], dlatego częstość endometriozy w bliźnie jest dwukrotnie większa, gdy cięcie jest wykonywane przed wystąpieniem akcji skurczowej. Na podkreślenie zasługuje fakt, że w prezentowanym przypadku pacjentka przebyła elektywne cięcie cesarskie na bezbólowej macicy. Podczas tego cięcia usunięto endometriozę ze ściany jelita. Do równoległego wszczepienia endometriozy ekstragenitalnej przegrody odbytniczo-pochwowej mogło dojść w tym samym mechanizmie co w przypadku wszczepienia do rany po cięciu cesarskim. Częstość wystąpienia endometriozy w bliźnie po nacięciu krocza jest dwukrotnie niższa niż w bliźnie po cięciu cesarskim [7].

Podsumowując rozważania nad etiopatogenezą endometriozy, trzeba podkreślić, że współudział endometriozy genitalnej (jajniki, przegroda odbytniczo-pochwowa) i ekstragenitalnej (jelita, blizna pooperacyjna) silnie przemawia na korzyść koncepcji immunologicznej endometriozy [8].

W prezentowanym przypadku endometriozy o mnogiej lokalizacji można wyróżnić objawy charakterystyczne dla pozagenitalnej lokalizacji, np. dla endometriozy

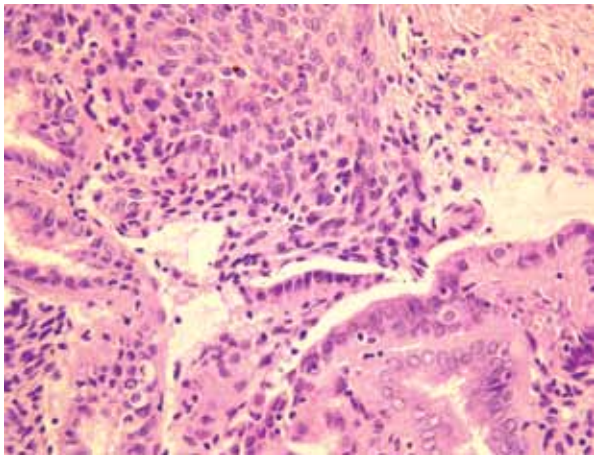

Ryc. 1. Endometrioza zatoki Douglasa

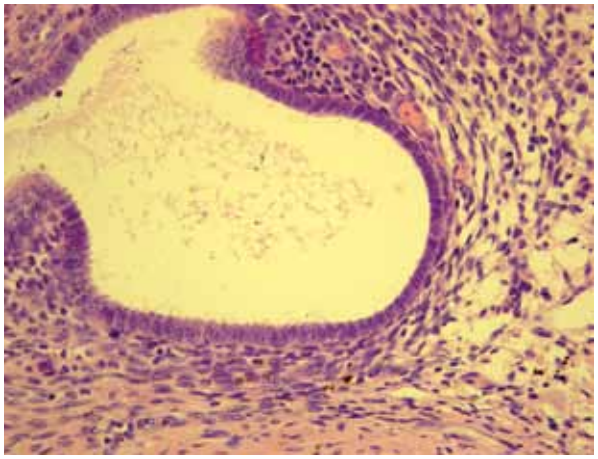

Ryc. 2. Endometrioza powłok

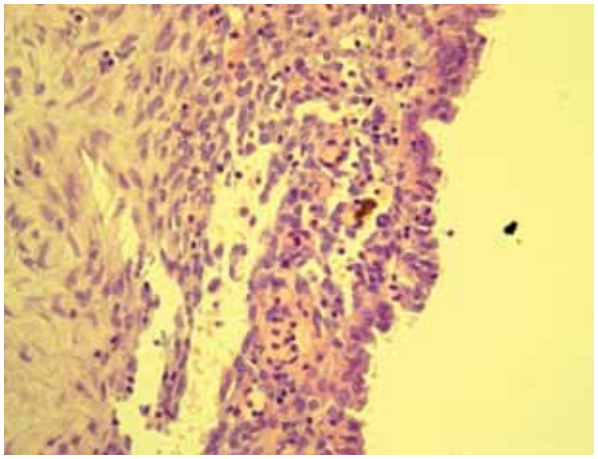

Ryc. 3. Endometrioza jajnika

przegrody odbytniczo-pochwowej, jak ból przy stosunkach i defekacji, zgrubienie i bolesność w bliźnie po cięciu cesarskim, a także ból podbrzusza oraz okolicy krzyżowej charakterystyczny dla endometriozy zlokalizowanej w przydatkach [9]. W prezentowanym przypadku te charakterystyczne dla danej lokalizacji dolegliwości występowały łącznie i – co jest charakterystyczne – nasilały się w trakcie miesiączki.

W prezentowanym przypadku zostało przedstawione równoczesne leczenie operacyjne trzech ognisk endometriozy.

Ponieważ w dostępnym piśmiennictwie nie znaleziono opisu takiej koincydencji, nie można porównać przedstawionego równoczesnego wycięcia zmian z doniesieniami innych autorów. Zalecane powszechnie wycięcie endometriozy z blizny w granicach tkanek zdrowych spowodowało wybór drogi laparotomijnej do pozostałych ognisk. W piśmiennictwie laparoskopia jest preferowaną metodą leczenia cyst endometrialnych, a także możliwą do zastosowania metodą dostępu w wycięciu endometriozy przegrody odbytniczo-pochwowej [9].

Piśmiennictwo

1. Ozawa Y, Murakami T, Terada Y, et al. Management of the pain associated with endometriosis: an update of the painful problems. Tohoku J Exp Med 2006; 210: 175-88.
2. Winkel CA. Evaluation and management of women with endometriosis. Obstet Gynecol 2003; 102: 397-408.
3. Chatterjee SK. Scar endometriosis: a clinicopathologic study of 17 cases. Obstet Gynecol 1980; 56: 81-4.
4. Skret-Magierlo J, Wicherek L, Basta P, et al. RCAS1 decidual immunoreactivity during cesarean section in scar deciduosis: immune cell presence and activity. Gynecol Obstet Invest 2008; 65: 187-94.
5. Wicherek L, Klimek M, Skret-Magierlo J, et al. The obstetrical history in patients with Pfannenstiel scar endometriomas – an analysis of 81 patients. Gynecol Obstet Invest 2007; 63: 107-13.
6. Mach P, Blecharz P, Basta P, et al. Differences in the soluble HLA-G blood serum concentration levels in patients with ovarian cancer and ovarian and deep endometriosis. Am J Reprod Immunol 2010; 63: 387-95.
7. Mak P, Wójcik K, Wicherek L, et al. Antibacterial hemoglobin peptides in human menstrual blood. Peptides 2004; 25: 1839-47.
8. Fauconnier A, Chapron C, Dubuisson JB, et al. Relation between pain symptoms and the anatomic location of deep infiltrating endometriosis. Fertil Steril 2002; 78: 719-26.
9. Kamiński P. Chirurgiczne leczenie endometriozy związanej z bólem. Endometrioza 2007; 10: 36-45.